



EFFECT OF GANDARIA ETHANOL EXTRACT ON ELECTROLYTES AND KIDNEY IN CCl₄-INDUCED RATS

Ridhayana Syaharani*, Husnarika Febriani

Program Studi Biologi, Fakultas Sains dan Teknologi, Universitas Islam Negeri Sumatera Utara,
Jl. Lap. Golf, Medan Tuntungan, Sumatera Utara, 20353, Indonesia;

ARTICLE INFO

Article history:

Received 16 Sep 2025,

Revised 09 Jan 2026,

Accepted 21 Jan 2026

Available online 21 Feb 2026

Keywords:

- ✓ *Bouea macrophylla* Griff.;
- ✓ Carbon tetrachloride (CCl₄);
- ✓ electrolyte;
- ✓ Kidney;
- ✓ rats (*Rattus norvegicus* L.)

*corresponding author:

ridhayana0704212048@uinsu.ac.id

Phone: +62;857-6756-3096

<https://doi.org/10.31938/jsn.v>

16i1.898

ABSTRACT

Carbon tetrachloride (CCl₄) is a toxic chemical widely used in industry and known to cause oxidative stress and kidney damage through reactive oxygen species (ROS) production. This study aimed to investigate the protective effect of ethanol extract of Gandaria fruit (*Bouea macrophylla* Griff.) on kidney function by assessing serum electrolyte levels and kidney histology in white rats (*Rattus norvegicus* L.) induced with CCl₄. Twenty-five male rats were divided into five groups: normal control, CCl₄ control, and three treatment groups receiving 100, 150, and 200 mg/kg body weight of Gandaria extract. CCl₄ was administered intraperitoneally at 1 mL/kg every 72 hours for 30 days, while the extract was given orally from day 8 to 30. CCl₄ induction significantly increased serum Na⁺, K⁺, and Cl⁻ levels and caused histopathological changes including glomerular enlargement, vacuolization, and necrosis in kidney tissue. Gandaria extract administration significantly ($p < 0.05$) reduced electrolyte imbalance and improved kidney tissue structure in a dose-dependent manner. The highest dose (200 mg/kg) showed the strongest protective effect, with parameters nearing normal control levels. These results suggest that the Gandaria fruit extract shows promising nephroprotective properties, likely due to its content of secondary metabolite compounds, which could have potential therapeutic implications for preventing chemical-induced kidney damage.

ABSTRAK

Pengaruh Ekstrak Etanol Gandaria terhadap Elektrolit dan Ginjal pada Tikus yang Diinduksi CCl₄

Karbon tetraklorida (CCl₄) adalah bahan kimia beracun yang banyak digunakan dalam industri dan diketahui menyebabkan stres oksidatif serta kerusakan ginjal melalui produksi radikal bebas (ROS). Penelitian ini bertujuan untuk menyelidiki efek protektif dari ekstrak etanol buah Gandaria (*Bouea macrophylla* Griff.) terhadap fungsi ginjal dengan menilai kadar elektrolit serum dan histologi ginjal pada tikus putih (*Rattus norvegicus* L.) yang diinduksi dengan CCl₄. Tikus jantan sebanyak 25 ekor dibagi menjadi lima kelompok: kontrol normal, kontrol CCl₄, dan tiga kelompok perlakuan menggunakan ekstrak Gandaria dengan dosis 100, 150, dan 200 mg/kg berat badan. Karbon tetraklorida (CCl₄) diberikan secara intraperitoneal dengan dosis 1 mL/kg setiap 72 jam selama 30 hari, sedangkan ekstrak diberikan secara oral mulai hari ke-8 hingga hari ke-30. Induksi CCl₄ secara signifikan meningkatkan kadar Na⁺, K⁺, dan Cl⁻ dalam serum, serta menyebabkan perubahan histopatologi seperti pembesaran glomerulus, vakuolisasi, dan nekrosis pada jaringan ginjal. Pemberian ekstrak Gandaria secara signifikan ($p < 0,05$) mengurangi ketidakseimbangan elektrolit dan memperbaiki struktur jaringan ginjal secara respons dosis. Dosis tertinggi (200 mg/kg) menunjukkan efek protektif paling kuat, dengan parameter yang mendekati nilai kontrol normal. Hasil ini menunjukkan bahwa ekstrak buah Gandaria memiliki sifat nefroprotektif yang menjanjikan, kemungkinan besar karena kandungan senyawa metabolit sekundernya, yang berpotensi memiliki implikasi terapeutik dalam mencegah kerusakan ginjal akibat bahan kimia.

Kata kunci: *Bouea macrophylla* Griff; Karbon tetraklorida (CCl₄); elektrolit; ginjal; tikus (*Rattus norvegicus* L.)

PENDAHULUAN

Karbon tetraklorida (CCl₄) merupakan senyawa kimia berbentuk cair, tidak berwarna,

dan mudah menguap dengan berat molekul 153,8 g/mol. Senyawa ini banyak digunakan dalam industri, antara lain sebagai bahan pendingin, propelan aerosol, agen pembersih, agen



penghilang lemak, dan pestisida. Senyawa ini dapat ditemukan dalam alat pemadam kebakaran dan cairan penghilang noda (Stashin et al., 2023).

Karbon tetraklorida (CCl₄) dapat masuk ke dalam tubuh secara tidak sengaja melalui konsumsi, kontak kulit atau juga menghirupnya dalam bentuk uap, gejala yang timbul ialah sakit kepala, kelelahan, penglihatan kabur, muntah dan sakit perut, serta gangguan pada organ dalam yang mengakibatkan peradangan kronis ginjal. CCl₄ dimetabolisme menjadi radikal bebas yaitu radikal triklorometil dan triklorometil peroksida oleh enzim sitokrom P450 yang akan mengoksidasi asam lemak tak jenuh fosfolipid dan meningkatkan peroksidasi lipid, sehingga mengakibatkan kerusakan pada membran ginjal, yang berakibat pada perubahan histologi seperti vakuolasi, atrofi, dan nekrosis serta pada elektrolit (Almundarij et al., 2021).

Ginjal mempunyai peran yang sangat penting dalam menjaga kesehatan tubuh secara menyeluruh karena ginjal adalah salah satu organ vital dalam tubuh. Ginjal berfungsi untuk mengatur keseimbangan cairan dalam tubuh, dan asam-basa dengan cara filtrasi darah, reabsorpsi selektif air, elektrolit dan nonelektrolit, serta mengekskresi kelebihan sebagai urin. Cairan dan elektrolit merupakan komponen terbesar dalam tubuh manusia yang penting secara fisiologis. Oleh karena itu, melindungi ginjal dari radikal bebas sangat penting, dan senyawa alami dari tumbuhan berperan penting dalam proses ini yang dapat bertindak sebagai antioksidan, menetralkan radikal bebas, dan mengurangi stres oksidatif yang dapat merusak ginjal (Nurkhasanah et al., 2023).

Tanaman Gandaria (*Bouea macrophylla* Griff.) merupakan salah satu tanaman yang banyak ditemukan di Indonesia. Buah Gandaria yang belum matang mengandung sekitar 82 senyawa, sedangkan buah Gandaria yang matang mengandung sekitar 121 senyawa, diantara senyawa tersebut pada buah Gandaria mentah terdapat hidrokarbon terpena (32,89%), asam (29,72%), ester (17,32%) dan keton (16,85%) yang merupakan senyawa yang paling banyak. Sebaliknya, senyawa pada buah matang sebagian besar terdiri dari hidrokarbon terpena (29,28%), keton (27,27%) dan ester (20,73%) (Rajan et al., 2014).

Berdasarkan uraian di atas, penelitian ini dilakukan untuk mengetahui bagaimana pengaruh ekstrak buah Gandaria (*Bouea macrophylla* griff.) terhadap elektrolit dan histologi ginjal tikus putih (*Rattus norvegicus* L.) yang diinduksi CCl₄.

Meskipun beberapa penelitian sebelumnya telah melaporkan aktivitas antioksidan dan efek protektif tanaman Gandaria, pengaruh ekstrak buah Gandaria terhadap keseimbangan elektrolit dan kerusakan histologis ginjal akibat induksi CCl₄ masih terbatas. Oleh karena itu, penelitian ini diharapkan dapat memberikan informasi baru mengenai potensi ekstrak buah Gandaria sebagai agen nefroprotektif.

BAHAN DAN METODE

Bahan dan Alat

Bahan-bahan yang digunakan dalam penelitian ini meliputi tikus putih (*Rattus norvegicus* L.) berumur 3 bulan dengan berat badan 130-140 gram, ekstrak etanol buah Gandaria (*Bouea macrophylla* Griff.), karbon tetraklorida (CCl₄), minyak zaitun, serum, akuades, *Neutral Buffered Formalin* (NBF) 10%, NaCl fisiologis 0,9%, Hematoksin–Eosin, larutan xylol, toluol, parafin, alkohol bertingkat, pelet standar tikus, dan slide preparat.

Alat-alat yang digunakan dalam penelitian ini meliputi pipet hematokrit, cup serum, tabung darah, *electrolyte analyzer*, mikroskop trinokuler, blender, *rotary evaporator*, *water bath*, *embedding station*, *hot plate*, *automated tissue processor*, sonde lambung tikus, alat suntik, timbangan analitik, set alat bedah, mikrotom, oven, sentrifus, mikropipet, spektrofotometer, dan inkubator.

Metode

Seluruh prosedur yang melibatkan hewan coba dalam penelitian ini telah disetujui oleh Komite Etik Penelitian Hewan FMIPA USU, dengan izin etik No. 649/KEPH-FMIPA/2025 dan dilaksanakan sesuai dengan pedoman untuk perlindungan dan kesejahteraan hewan laboratorium. Hewan yang diuji pada percobaan ini ialah tikus putih galur Wistar berjumlah 25 ekor. Proses perlakuan dilaksanakan setelah hewan menjalani masa aklimatisasi selama tujuh hari.

Penelitian ini terdiri atas lima kelompok perlakuan, dengan kelompok kontrol negatif (K⁻) yang hanya diberikan pakan dan minum tanpa perlakuan tambahan. Kelompok kontrol positif (K⁺) diberi pakan dan minum juga diinjeksi dengan CCl₄ sebanyak 1 mL/kg berat badan secara intraperitoneal (i.p.), yang telah dilarutkan dalam minyak zaitun dengan perbandingan 1:3

setiap 72 jam selama 30 hari pada pagi hari. Kelompok perlakuan K1, K2, dan K3 masing-masing menerima perlakuan yang sama dengan kelompok K⁺, tetapi pada hari ke-8 hingga hari ke-30 diberi ekstrak buah Gandaria secara oral (p.o.) setiap sore hari, dengan dosis berturut-turut sebesar 100 mg/kg berat badan untuk K1, 150 mg/kg berat badan untuk K2, serta 200 mg/kg berat badan untuk K3.

Sampel darah tikus diperoleh melalui sinus orbital yang selanjutnya disentrifugasi untuk memperoleh serum. Kemudian, kadar elektrolit natrium (Na⁺), kalium (K⁺), dan klorida (Cl⁻), diukur menggunakan metode *Ion Selective Electrode* (ISE) (Fauziah et al., 2021). Preparasi jaringan histologi ginjal dilakukan menggunakan metode parafin dengan pewarnaan Hematoksin-Eosin (HE). Pemeriksaan histologi menggunakan mikroskop trinokuler dengan perbesaran 400× yang terhubung dengan aplikasi Image J. Gambaran sayatan histologi ginjal diamati dalam 5 lapang pandang. Untuk satu lapang pandang dihitung jumlah sel yang mengalami kerusakan seperti vakuolisasi, nekrosis dan pengukuran diameter glomerulus, dengan menarik dua garis diameter yang saling tegak lurus, dan nilai diameter dihitung sebagai rata-rata (Wiyono et al., 2021). Analisis data dilakukan menggunakan uji One Way ANOVA dengan perangkat lunak SPSS. Uji Duncan digunakan sebagai uji lanjut apabila diperoleh hasil yang signifikan (P<0,05) untuk membandingkan perbedaan antar kelompok perlakuan. Hasil penelitian disajikan dalam bentuk deskriptif dan kuantitatif.

HASIL DAN PEMBAHASAN

Pada penelitian ini dilakukan pengujian kadar elektrolit untuk mengetahui pengaruh yang diberikan oleh ekstrak buah Gandaria pada tikus yang diinduksi CCl₄. Adapun hasil perbandingan masing-masing kelompok dapat dilihat pada Tabel 1.

Berdasarkan Tabel 1 didapatkan hasil adanya perbedaan yang signifikan (p<0,05) pada kelompok normal (K-) dengan kelompok perlakuan yang diberikan ekstrak Gandaria, yaitu K1, K2 dan K3. Hal ini diketahui dari nilai rata-rata dan standar deviasi setiap kelompok untuk masing-masing parameter. Kelompok dengan dosis tertinggi 200 mg/kg BB (K3) memberikan pengaruh paling besar dalam menurunkan kadar elektrolit, yaitu mendekati kelompok normal (K-) diikuti dengan kelompok dosis 150 mg/kg BB (K2), dan terakhir kelompok dengan dosis 100 mg/kg BB (K1) yang menunjukkan bahwa ekstrak Gandaria memiliki pengaruh terhadap perbaikan kadar elektrolit dalam tubuh. Adanya antioksidan dapat mencegah kerusakan jaringan yang diakibatkan oleh zat toksik, serta menurunkan kadar elektrolit (Althnaian, 2013). Senyawa metabolit sekunder seperti flavonoid juga mampu dalam menurunkan kadar elektrolit seperti kalium dan klorida pada tikus yang diinduksi oleh zat toksik (Ekpo, 2024). Senyawa lain seperti alkaloid, flavonoid, fenolik, dan tanin juga memiliki kemampuan dalam menstabilkan kadar elektrolit natrium, kalium dan klorida (Meharie, 2020).

Tabel 1 Hasil Kadar Elektrolit Pada Tikus

Kelompok Perlakuan	Elektrolit (Mean ± SD)		
	Na ⁺ (mmol/L)	K ⁺ (mmol/L)	Cl ⁻ (mmol/L)
K-	135,480 ± 0,38 ^a	3,580 ± 0,14 ^a	100,500 ± 1,08 ^a
K+	146,220 ± 0,76 ^d	7,962 ± 0,11 ^c	107,600 ± 1,57 ^d
K1	145,580 ± 0,35 ^d	7,480 ± 0,16 ^d	105,820 ± 0,30 ^c
K2	141,680 ± 0,63 ^c	6,380 ± 0,31 ^c	104,560 ± 0,48 ^b
K3	138,380 ± 0,95 ^b	4,860 ± 0,24 ^b	103,540 ± 0,66 ^b

Keterangan: Huruf yang berbeda menunjukkan perbedaan signifikan antar kelompok p < 0,05. Kelompok normal (K-); kelompok kontrol (K+); dosis 100 mg/kg BB (K1); dosis 150 mg/kg BB (K2); dosis 200 mg/kg BB (K3).

Kadar elektrolit tertinggi berada di kelompok kontrol (K+) dan terendah pada kelompok normal (K-) yang menunjukkan bahwa adanya perbedaan yang signifikan ($p < 0,05$) pada kedua kelompok tersebut. Injeksi CCl_4 secara kronis menghasilkan stres oksidatif ginjal yang cukup besar dan gangguan fungsi ginjal yang signifikan (Ahmad et al., 2023). Pemberian CCl_4 pada tikus menyebabkan gangguan pada kadar elektrolit, urea serum dan kreatinin (Elsayed et al., 2019). Keseimbangan cairan dan elektrolit berperan penting dalam mempertahankan homeostasis tubuh. Gangguan pada keseimbangan ini dapat menimbulkan kondisi klinis seperti dehidrasi, overhidrasi, hiponatremia, hipernatremia, hipokalemia, hiperkalemia, maupun hipokalsemia (Nilasanti, 2024).

Pada penelitian ini dilakukan pengamatan pada histologi ginjal tikus untuk mengetahui pengaruh yang diberikan oleh ekstrak buah *Gandaria* pada tikus yang diinduksi CCl_4 . Adapun hasil perbandingan masing-masing kelompok dapat dilihat pada Tabel 2.

Hasil penelitian ini menunjukkan bahwa diameter glomerulus pada kelompok kontrol positif (K+) secara signifikan lebih besar dibandingkan dengan kelompok normal (K-), peningkatan diameter glomerulus ini

mengindikasikan adanya kerusakan struktur ginjal akibat induksi karbon tetraklorida (CCl_4). Hal ini didukung oleh (Emam, 2020) yang melaporkan bahwa struktur ginjal pada tikus yang diberi CCl_4 sangat berpengaruh pada sebagian besar glomerulus, dengan menyebabkan hiperselularitas dan kongesti glomerulus yang parah, serta ruang Bowman yang menyempit.

Berdasarkan Tabel 2, hasil pengukuran diameter glomerulus tikus menunjukkan adanya perbedaan yang signifikan ($p < 0,05$) antara kelompok normal (K-) dan kelompok yang diberi ekstrak buah *Gandaria*, yaitu K1, K2, dan K3. Di antara kelompok perlakuan tersebut, kelompok K3 dengan dosis tertinggi sebesar 200 mg/kg BB menunjukkan diameter glomerulus yang mendekati nilai normal kelompok (K-). Nilai rata-rata diameter glomerulus pada kelompok ini sesuai dengan hasil penelitian Rofilah (2025), yang melaporkan bahwa diameter glomerulus normal berkisar antara 77–85 μm . Efek ini diduga berkaitan dengan kandungan antioksidan dalam ekstrak buah *Gandaria* yang berperan dalam melawan stres oksidatif, sehingga dapat menekan kerusakan glomerulus dan mempertahankan struktur ginjal, agar proses filtrasi tetap berlangsung dengan baik (Ariyanto, 2025).

Tabel 2 Hasil Pengamatan Perhitungan Diameter Glomerulus Tikus

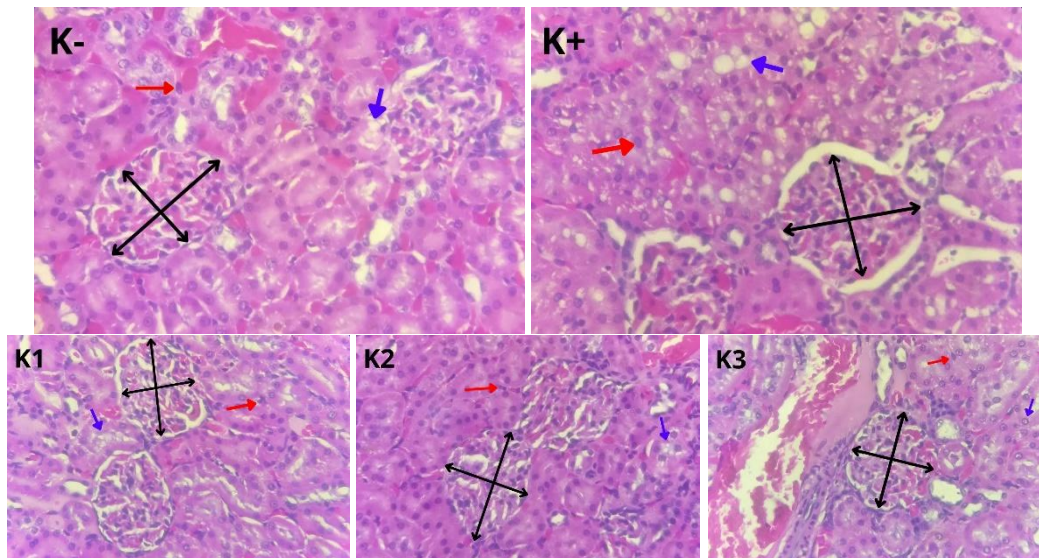
Kelompok Perlakuan	Diameter Glomerulus (Mean (μm) \pm SD)
K-	77,725 \pm 1,09 ^a
K+	98,020 \pm 1,78 ^c
K1	92,191 \pm 1,11 ^d
K2	88,088 \pm 0,83 ^c
K3	81,447 \pm 1,06 ^b

Keterangan: Huruf yang berbeda menunjukkan perbedaan signifikan antar kelompok $p < 0,05$. Kelompok normal (K-); kelompok kontrol (K+); dosis 100 mg/kg BB (K1); dosis 150 mg/kg BB (K2); dosis 200 mg/kg BB (K3).

Tabel 3 Hasil Pengamatan Kerusakan Ginjal Tikus

Kelompok Perlakuan	Vakuolisasi (Mean) \pm SD	Nekrosis (Mean) \pm SD
K-	43,920 \pm 0,57 ^a	127,080 \pm 4,25 ^a
K+	140,280 \pm 6,99 ^e	230,880 \pm 11,71 ^c
K1	132,040 \pm 7,02 ^d	229,080 \pm 12,88 ^c
K2	121,760 \pm 3,45 ^c	190,160 \pm 12,16 ^b
K3	85,520 \pm 4,09 ^b	139,480 \pm 1,75 ^a

Keterangan: Huruf yang berbeda menunjukkan perbedaan signifikan antar kelompok $p < 0,05$. Kelompok normal (K-); kelompok kontrol (K+); dosis 100 mg/kg BB (K1); dosis 150 mg/kg BB (K2); dosis 200 mg/kg BB (K3).



Gambar 1. Histologi Ginjal Tiap Kelompok (400 \times , HE). Kelompok normal (K-); kelompok kontrol (K+); dosis 100 mg/kg BB (K1); dosis 150 mg/kg BB (K2); dosis 200 mg/kg BB (K3). Glomerulus (panah hitam), vakuolisasi (panah biru) dan nekrosis (panah merah).

Berdasarkan Tabel 3 hasil pengamatan nekrosis dan vakuolisasi terlihat bahwa kelompok kontrol (K+) yang diinduksi CCl₄ mengalami tingkat kerusakan yang paling tinggi, dan terendah pada kelompok normal (K-) yang berarti menunjukkan perbedaan yang signifikan $p < 0,05$ diantara kedua kelompok tersebut. Salah satu penyebab utama cedera ginjal akut adalah stres oksidatif yang mengakibatkan pembentukan oksigen reaktif (ROS). Efek nefrotoksik langsung dari racun seperti CCl₄ mengakibatkan kerusakan yang berkepanjangan menginduksi fitur histopatologis seperti infiltrasi leukosit inflamasi, nekrosis, fibrosis dan vakuolisasi (Emam, 2020). Bahan kimia ini dimetabolisme menjadi metabolit aktif yang memicu kerusakan oksidatif, kematian sel, dan peradangan (Dai et al., 2018). Kelompok tikus yang diberikan CCl₄ menyebabkan histologi ginjal mengalami kongesti pembuluh darah ginjal, degenerasi pada sel-sel tubulus proximal dan distal, serta vakuolisasi pada tubulus ginjal (Mazani et al., 2020).

Vakuolisasi terlihat pada setiap kelompok dengan perbedaan yang signifikan $p < 0,05$. Kerusakan vakuolisasi semakin berkurang pada kelompok dengan pemberian Gandaria yaitu K1, K2 dan K3. Kelompok yang paling menunjukkan penurunan adalah K3 dengan dosis 200 mg/kg BB mendekati nilai dari kelompok normal (K-), diikuti K2 dengan dosis 150 mg/kg BB dan K1 dengan dosis 100 mg/kg BB.

Kerusakan nekrosis semakin menurun pada kelompok dengan pemberian Gandaria yaitu K1,

K2 dan K3. K3 dengan dosis tertinggi yaitu 200 mg/kg BB memiliki hasil yang tidak berbeda signifikan dengan kelompok normal (K-), diikuti dengan K2 dengan dosis 150 mg/kg BB dan K1 dengan dosis 100 mg/kg BB yang juga tidak berbeda signifikan dengan kelompok positif (K+), yang berarti pemberian Gandaria memiliki efek dalam memperbaiki kerusakan nekrosis di ginjal.

Hasil penelitian menunjukkan bahwa CCl₄ memberikan efek nefrotoksitas, terlihat dari adanya perubahan dalam kadar elektrolit natrium, kalium dan klorida, serta adanya vakuolisasi, nekrosis dan pembengkakan ginjal pada histopatologi. Mekanisme tersebut meliputi kerusakan fosfolipid, disfungsi mitokondria, peningkatan konsentrasi kalsium intraseluler, dan penghambatan hidrolase lisosomal, mengakibatkan pembentukan ROS, dan dengan demikian meningkatkan stres oksidatif, yang menyebabkan kerusakan pada tubulus proksimal ginjal. Metabolit oksigen reaktif dianggap mendasari patogenesis nefrotoksitas CCl₄. Dengan demikian, penumpukan radikal bebas dalam sel dapat menginduksi peroksidasi lipid, dan pemecahan oksidatif lemak tak jenuh ganda membran menghasilkan penyesuaian ulang terhadap permeabilitas dan viskositas membran sel. Laporan *in vivo* dan *in vitro* telah menunjukkan bahwa CCl₄ meningkatkan peroksidasi lipid, mengurangi kadar glutathion teroksidasi dalam korteks ginjal, dan menyebabkan penurunan aktivitas enzim yang akan mengakibatkan penurunan peroksidasi lipid.

Karbon tetraklorida (CCl_4) dapat secara sub-lethal menginduksi kerusakan tubulus proksimal di ginjal (Emam et.al, 2020).

Efek nefroprotektif dari ekstrak buah *Gandaria* (*Bouea macrophylla* griff.) dikaitkan dengan penghambatan peroksidasi lipid dan peningkatan aktivitas enzim antioksidan, karena ditemukannya kandungan flavonoid, saponin, alkaloid, terpenoid, tanin dan steroid. Hal tersebut diketahui dengan adanya perbaikan kadar elektrolit natrium, kalium, klorida, serta mengurangi perubahan histopatologis di ginjal tikus yang diinduksi CCl_4 . Senyawa antioksidan merupakan senyawa yang diperlukan oleh tubuh untuk membantu dalam menetralkan radikal bebas. Selain itu, senyawa antioksidan juga dapat bertindak untuk mencegah adanya kerusakan terhadap sel normal, protein, dan lemak yang ditimbulkan oleh radikal bebas. Beberapa senyawa antioksidan dari tumbuhan yang merupakan kelompok besar senyawa bioaktif terdiri dari flavonoid, tanin, alkaloid, klorofil, dan vitamin (Isda et al., 2025).

Kandungan senyawa saponin menyebabkan terjadinya aktivitas diuretik, yang diduga bahwa salah satu mekanisme kerjanya adalah penghambatan symporter natrium-klorida (Na^+/Cl^- symporter), dan enzim karbonat anhidrase di tubulus ginjal yang berperan penting dalam proses reabsorpsi elektrolit dan air (Hakim et al., 2021). Penghambatan terhadap dua target tersebut dapat meningkatkan ekskresi natrium, klorida, dan air melalui urin, sehingga menghasilkan efek diuretik, yang mampu menurunkan kadar elektrolit pada tikus yang diinduksi CCl_4 (Arrúa et al., 2024).

Senyawa metabolit sekunder seperti alkaloid, flavonoid, fenol, saponin dan tannin yang bersifat sebagai antioksidan dapat menangkal radikal bebas, untuk mempertahankan keseimbangan antara oksidan dengan antioksidan di dalam tubuh, menetralkan efek toksik dari radikal bebas dengan cara mendonorkan ion hidrogen sehingga ion-ion menjadi stabil, juga memberikan efek terhadap regenerasi sel pada tubulus ginjal, sehingga sel-sel yang mengalami kerusakan dalam ginjal dapat meregenerasi kembali (Tandi et al., 2017). Kandungan alkaloid juga berperan sebagai antioksidan karena dapat menangkap radikal bebas. Hal ini dikarenakan adanya gugus indol pada senyawa alkaloid yang mampu memutus atau menghentikan secara efektif reaksi berantai radikal bebas (Bulla et al., 2020). Fungsi utama flavonoid ialah menangkap radikal bebas secara langsung, menghambat regenerasi radikal

bebas, dan secara tidak langsung meningkatkan aktivitas enzim antioksidan seluler. Flavonoid merupakan agen pereduksi berkhasiat yang mampu mengurangi efek merugikan dari radikal bebas (Cutami et al., 2024).

KESIMPULAN

Berdasarkan hasil pengamatan dan pembahasan, dapat disimpulkan bahwa pemberian ekstrak buah *Gandaria* (*Bouea macrophylla* Griff.) berpengaruh terhadap perbaikan kadar elektrolit serta struktur histologis ginjal tikus putih (*Rattus norvegicus* L.) yang diinduksi dengan karbon tetraklorida (CCl_4). Ekstrak ini menunjukkan potensi sebagai agen pelindung ginjal melalui mekanisme yang diduga berkaitan dengan aktivitas antioksidan yang dimilikinya.

DAFTAR PUSTAKA

- Ahmad, S., Nasir, M., Ain, H. B. U., Tufail, T., Maqsood, M., Bibi, S., Ahmad, B., Ahmad, S., Mushtaq, Z., & Khan, R. S. (2023). Renal Toxicity Induced by Carbon Tetrachloride in Experimental Model. *Pakistan Biomedical Journal*, 5(3), 29–33. <https://www.pakistanbmj.com/journal/index.php/pbmj/index>
- Almundarij, T., Alharbi, Y., Abdel-Rahman, H., & Barakat, H. (2021). Potential of *Anastatica hierochuntica* Ethanolic and Aqueous Extract against CCl_4 -Induced Nephrotoxicity in Rats. *Nutrients*, 13.
- Althnaian, T., Albokhadaim, I., & El-Bahr, S. M. (2013). Biochemical and histopathological study in rats intoxicated with carbontetrachloride and treated with camel milk. *SpringerPlus*, 2(1), 1–7. <https://doi.org/10.1186/2193-1801-2-57>
- Ariyanto Hana Fadhillah, Kasiyati, A. J. S. (2025). Kidney Histomorphometry of White Rat (*Rattus norvegicus* L.) Sprague Dawley Strain After Administration of Doxycycline and Ethanol Extract of Butterfly Pea Flowers (*Clitoria ternatea* L.). *Jurnal Sains Veteriner*, 43(1), 6. <https://doi.org/10.22146/jsv.70828>
- Arrúa, W. J., Duarte, J. G., Hellión-Ibarrola, M. C., & Ibarrola, D. A. (2024). Diuretic activity of ethanolic extract and fraction enriched in saponins from *Solanum*

- sisymbriifolium Lam. root in rats. *European Review for Medical and Pharmacological Sciences*, 28(21), 4526–4535. https://doi.org/10.26355/eurrev_202411_36911
- Bulla, R. M., Da Cunha, T. M., & Nitbani, F. O. (2020). Identifikasi dan Uji Aktivitas Antioksidan Senyawa Alkaloid Daun Pepaya (*Carica papaya* L.) Kultivar Lokal. *Chem. Notes*, 1(1), 58–68.
- Cutami, L. F. (2024). Pengaruh Pemberian Ekstrak Etanol Daun Sambiloto *Andrographis paniculata* (Burm. fil) Ness Terhadap Histologi Dan Faal Ginjal Tikus Putih (*Rattus novvergicus* L.) Yang Diinduksi Timbal Asetat (Pb(C₂H₃O₂)₂). *BIOEDUSAINS: Jurnal Pendidikan Biologi Dan Sains*, 4(02), 7823–7830.
- Dai, C., Xiao, X., Li, D., Tun, S., Wang, Y., Velkov, T., & Tang, S. (2018). Chloroquine ameliorates carbon tetrachloride-induced acute liver injury in mice via the concomitant inhibition of inflammation and induction of apoptosis. *Cell Death and Disease*, 9(12). <https://doi.org/10.1038/s41419-018-1136-2>
- Ekpo, G. I., Victor, S. E., Eteng, O. E., Ebena, R., Ofonime, N., Umoh, E. U., Uduak, O. L., Ufot, S., & Eyong, U. (2024). Synergistic Action of Hesperidin and Quercetin Modulate the Efficacy of CCl₄ -Induced Nephrotoxicity in Rat Model. *Bulletin of Pioneering Researches of Medical and Clinical Science*, 2(2), 1–9. <https://doi.org/10.51847/eyat8w7hwt>
- Elsayed Azab, A., Ali Abushofa, F., & M. A. Abdul Rahman, H. (2019). Nephroprotective Effect of Aqueous Extract of Parsley against Nephrotoxicity Induced by Carbon Tetrachloride in the Male Rats. *Journal of Biotechnology and Bioengineering*, 3(4), 16–26. <https://doi.org/10.22259/2637-5362.0304003>
- Emam, N. M., Anjum, S., Okail, H. A., Ibrahim, M. A. R., & Ahmad, T. (2020). Pomegranate peel extract protects against carbon tetrachloride-induced nephrotoxicity in mice through increasing antioxidants status. *Biomedical Reports*, 13(3), 1–9. <https://doi.org/10.3892/br.2020.1320>
- Fauziah, A. N., Martsiningsih, M. A., & Setiawan, B. (2021). *Electrolytes Levels (Na, K, Cl) in Serum Stored at 4°C Temperature*. <https://doi.org/10.33086/ijmlst.v3i2.1870>
- Hakim, E. M., Sivak, K. V., & Kaukhova, I. E. (2021). Evaluation of the diuretic effect of crude ethanol and saponin-rich extracts of *Herniaria glabra* L. in rats. *Journal of Ethnopharmacology*, 273(December 2020). <https://doi.org/10.1016/j.jep.2021.113942>
- Isda, M. N., Wulandari, R. A., & Muawanah, A. S. (2025). *Feasibility Test Of Papaya Microgreens (Carica papaya L . var . Callina). 15*, 63–74.
- Mazani, M., Rezagholizadeh, L., Shamsi, S., Mahdavi, S., Ojarudi, M., Salimnejad, R., & Salimi, A. (2020). Protection of CCl₄-induced hepatic and renal damage by linalool. *Drug and Chemical Toxicology*, July 2021, 1–9. <https://doi.org/10.1080/01480545.2020.1792487>
- Meharie, B. G., & Tunta, T. A. (2020). Evaluation of diuretic activity and phytochemical contents of aqueous extract of the shoot apex of *Podocarpus falcatus*. *Journal of Experimental Pharmacology*, 12, 629–641. <https://doi.org/10.2147/JEP.S287277>
- Nilasanti, P. N. M. R. (2024). Keseimbangan Cairan, Elektrolit Dan Asam Basa. In *Bunga Rampai* (p. 53).
- Nurkhasanah, M. A., Si, A., Mochammad, S., Bachri, S., Si, M., Si, D. S., & Yuliani, M. P. (2023). *Antioksidan dan Stres Oksidatif* (G. A. Sabilla (ed.); 1st ed.). UAD PRESS.
- Rajan, N. S., Bhat, R., & Karim, A. (2014). Preliminary studies on the evaluation of nutritional composition of unripe and ripe ‘Kundang’ fruits (*Bouea macrophylla* Griffith). *International Food Research Journal*, 21(3), 985–990.
- Rofilah, D., & Hadi, R. S. (2025). Pengaruh Fermentasi Madu Terhadap Ukuran Diameter Glomerulus Ginjal Tikus Penderita Kanker yang Diinduksi Cisplatin. *Junior Medical Journal*, 3(3), 250–255.
- Stashin, A. R., Fikse, D. J., Orta, A. M., Briggs, R. P., Wheatley, S. M., & Koons, A. L. (2023). You Dropped the Bomb on Me: A Case Series of Carbon Tetrachloride

- Toxicity. *Cureus*, 15(4), 1–6.
<https://doi.org/10.7759/cureus.37879>
- Tandi, J., Wulandari, A., & Asrifa, A. (2017). Efek Ekstrak Etanol Daun Gendola Merah (*Basella alba* L.) terhadap Kadar Kreatinin, Ureum dan Deskripsi Histologis Tubulus Ginjal Tikus Putih Jantan (*Rattus norvegicus*) Diabetes yang Diinduksi Streptozotocin. *Jurnal Farmasi Galenika (Galenika Journal of Pharmacy) (e-Journal)*, 3(2), 93–102.
<https://doi.org/10.22487/j24428744.0.v0.i0.8813>
- Wiyono, H. T., & Husna, N. Z. (2021). Efek Ekstrak Daun Seledri (*Apium graveolens* L.) Terhadap Struktur Histologi Ginjal Tikus (*Rattus norvegicus*) Yang Diinduksi Etilen Glikol. *Journal of Biological Sciences*, 8(1), 99–106.
<https://doi.org/10.24843/metamorfosa.2021.v08.i01.p10>