



HEMOGLOBIN LEVELS AND NUMBER OF ERYTHROCYTES IN SCABIES-INFECTED MALE MICE (*Mus musculus*) TREATED WITH WATER EXTRACT OF TARO (*Colocasia esculenta* (L.) Schott Cultivar Hideung

I Gusti Ayu Manik Widhyastini*, Nia Yuliani, Ananda Sarah Nur Azizah

Program Studi Biologi, Fakultas Matematika dan Ilmu Pengetahuan Alam, Universitas Nusa Bangsa

ARTICLE INFO

Article history:

Received 03 Jan 2024,

Revised 17 Jan 2024,

Accepted 18 Jan 2024,

Available online 31 Jan 2024

Keywords:

- ✓ Skabies
- ✓ Talas
- ✓ Hemoglobin
- ✓ Eritrosit
- ✓ Ivermectin

*corresponding author:

widhyastini2304@gmail.com

<https://doi.org/10.31938/jsn.v14i1.694>

ABSTRACT

This study aims to analyze the hemoglobin levels and number of erythrocytes in scabies-infected male mice treated with taro water extract as a cheap and safe alternative treatment for scabies. The test animals were 24 mice weighing 20-25 grams, divided into 6 groups consisting of: K1: taro water extract 100 g/100 mL water, K2 taro water extract 200 g/100 mL water, K3: using 300 g/100 mL taro water extract water, K4: Ivermectin positive control, K5: negative control with water alone, and K6 normal control not infected with scabies and not given treatment. The application of taro extract was carried out for five days. Observations were carried out every day, until day 7. Blood samples were taken from mice three times: before being infected with scabies (healthy), when infected with scabies, and after being treated with taro water extract. The data obtained was processed statistically using the SPSS software with the One Way ANOVA test. *Sarcoptes scabiei* infection affects the appearance of the blood profile of male mice when infected, there is an increase in the number of erythrocytes but does not affect hemoglobin levels. Treatment with water extract of the taro (*Colocasia esculenta* (L.) Schott) cultivar hideung in different concentrations did not show significant blood results, but it could heal wounds caused by scabies infection.

ABSTRAK

Kadar Hemoglobin Dan Jumlah Eritrosit Mencit (*Mus musculus*) Jantan Yang Tertular Skabies Dengan Perlakuan Ekstrak Air Talas (*Colocasia esculenta* (L.) Schott Cultivar Hideung

Penelitian ini bertujuan untuk menganalisis kadar hemoglobin dan jumlah eritrosit mencit jantan yang terinfeksi skabies diberi perlakuan ekstrak air talas sebagai alternatif pengobatan skabies yang murah dan aman. Hewan uji sebanyak 24 ekor mencit dengan bobot 20-25 gram dibagi ke dalam 6 kelompok yang terdiri dari K1: ekstrak air talas 100 g/100 mL air, K2 ekstrak air talas 200 g/100 mL air, K3: ekstrak air talas 300 g/100 mL air, K4: kontrol positif Ivermectin, K5: kontrol negatif dengan air saja, dan K6 kontrol normal tidak diinfeksi skabies dan tidak diberikan perlakuan. Pengolesan ekstrak talas dilakukan selama lima hari dan pengamatan dilakukakan setiap hari, hingga hari ke-7. Pengambilan sampel darah mencit dilakukan sebanyak tiga kali: sebelum diinfeksi skabies (sehat), saat terinfeksi skabies, dan setelah diberi perlakuan dengan ekstrak air talas. Data yang diperoleh diolah secara statistik menggunakan aplikasi SPSS dengan uji ANOVA *One Way*. Infeksi *Sarcoptes scabiei* mempengaruhi tampilan profil darah mencit jantan saat terinfeksi, terjadi peningkatan jumlah eritrosit tetapi tidak mempengaruhi kadar hemoglobin. Perlakuan dengan ekstrak air talas (*Colocasia esculenta* (L.) Schott) kultivar hideung dalam konsentrasi

Kata kunci : Skabies. Talas. Hemoglobin. Eritrosit. Ivermectin

PENDAHULUAN

Darah merupakan media penting dalam menilai kondisi kesehatan hewan, baik kondisi normal maupun abnormal dengan mengevaluasi parameter hematologi dan biokimia darah (IEzema et al., 2018). Parameter hematologi digunakan sebagai biomarker dalam diagnosis cedera organ atau jaringan dan dalam

mendiagnosis infeksi, parasitosis dan patologi lainnya (Silva-Santana et al., 2020). Adanya gangguan metabolisme, penyakit, kerusakan struktur dan atau fungsi organ, pengaruh agen atau obat, dan stres dapat diketahui dari perubahan profil darah seperti, hemoglobin, jumlah eritrosit, hematokrit dan sel darah putih (IEzema et al., 2018).



Skabies merupakan penyakit yang umum terjadi di seluruh dunia, penyebab skabies adalah dermatosis ektoparasit menyerang orang dari segala usia dan status sosial ekonomi (Thomas et al., 2020). Penyakit skabies merupakan salah satu penyakit kulit yang sangat menular disebabkan oleh *Sarcoptes scabiei*, biasanya hidup dilapisan kulit (Wei et al., 2019). Tungau astigmatis yang masuk ke dalam epidermis, secara aktif menembus stratum korneum (Nardoni, 2022), menyebabkan gatal-gatal, kerontokan rambut dan kerusakan kulit (Putra et al., 2021). Organisasi Kesehatan Dunia (WHO) pada tahun 2017, mengakui penyakit skabies sebagai penyakit tropis terabaikan (Thomas et al., 2020), (Salavastru et al., 2017).

Diagnosis yang tertunda dan perawatan yang tidak tepat dapat menyebabkan konsekuensi serius, dapat menyebabkan komplikasi seperti septikimia, glomerulonephritis pasca streptokokus akut, penyakit jantung, dan infeksi sekunder (Akram et al., 2020). *Sarcoptes scabiei var hominis* penyebab skabies pada manusia menyebabkan infeksi kulit yang berdampak terhadap penurunan kualitas hidup secara luas termasuk morbiditas dan mortalitas (Lydeamore et al., 2019). Infeksi kulit yang terjadi dikategorikan sebagai infeksi parasit (Tabassum & Hamdani, 2014). Luka fisik pada kulit menyebabkan, fungsinya terganggu dan hilangnya kontinuitas epitel jaringan ikat dibawahnya (Lordani et al., 2018). Penyakit ektoparasit ini sangat mempengaruhi peternakan komersil yang menyebabkan kerugian ekonomi (Wei et al., 2019). Penyakit skabies terutama menyerang bagian kulit ternak ruminansia seperti kambing, domba sapi serta kelinci dan bersifat zoonosis yaitu dapat menular ke manusia.

Pengendalian skabies dilakukan dengan cara pemberian obat seperti injeksi ivermectine kudis, krim permethrin, atau dengan menggunakan cairan malathion yang membutuhkan biaya yang mahal karena infeksi skabies dapat terjadi berulang jika lingkungan tidak dipertimbangkan (Agungpriyono et al., 2020). Pemberian obat anti parasit kimia seperti ivermectin injeksi, benzyl benzoat 25%, crotamiton 10%, gammabenzene hexachloride 1%, senyawa sulfur, permetrin, yang memiliki toksisitas rendah dan dianggap sebagai pengobatan yang paling baik (Anderson & Strowd, 2017). Meskipun berbagai sediaan farmasi tersedia, pilihan terapi baru dengan efek samping yang lebih sedikit, biaya yang lebih murah dan waktu penyembuhan yang lebih

pendek terus diperlukan untuk pengobatan klinis (Duque et al., 2016).

Herbal adalah sumber bahan aktif yang kaya dan dapat menjadi pengobatan yang lebih aman, serta hemat biaya untuk penyakit kulit, mulai dari ruam hingga kanker kulit. Lebih dari 50% species tanaman berguna untuk pengobatan penyakit kulit. Prospek obat herbal dalam pengobatan penyakit kulit adalah kebutuhan saat ini (Tabassum & Hamdani, 2014). Pengobatan alternatif yang aman dan hemat biaya adalah penggunaan tanaman obat yang memiliki potensi terapeutik yang bermanfaat terhadap berbagai penyakit karena adanya banyak fitokonstituen bioaktif tanpa atau minimal efek samping (Akram et al., 2020).

Penelitian menggunakan obat herbal pada hewan dari berbagai species tumbuhan telah memberikan hasil yang menjanjikan dan memiliki efek penyembuhan (Duque et al., 2016), (Lordani et al., 2018). Misalnya, *Leea macrophilla* memiliki efek penyembuhan, meningkatkan sintesis kolagen, meningkatkan produksi antioksidan, mengurangi tingkat inflamasi dan meningkatkan proliferasi sel. Salep dari *Struthsnthus vulgaris* merangsang penutupan lesi, merangsang pembentukan jaringan granulasi dan merangsang proliferasi sel. *Cynodon dactylon* merangsang pembentukan kolagen (Lordani et al., 2018). Herbal memiliki potensi besar untuk menyembuhkan jenis penyakit kulit (Tabassum & Hamdani, 2014)

Talas (*Colocasia esculenta* (L.) Schott, Familia Araceae, merupakan tumbuhan herbal tahunan yang digunakan dalam pengobatan tradisional di beberapa negara di daerah tropis dan subtropis (Sudhakar et al., 2020), seperti asma, radang sendi, diare, perdarahan, gangguan saraf dan gangguan kulit (Prajapati et al., 2011); (Sudhakar et al., 2020). Pemanfaatan talas liar (*Colocasia esculenta* (L.) Schott cultivar hideung yang banyak tumbuh disekitar perternakan, menunjukkan hasil skrening fitokimia ekstrak ethanol 96 % positif mengandung alkaloid, flavonoid, saponin, tannin dan kalsium oksalat (Widhyastini et al., 2020), alkaloid, glikosida, flavonoid, terpenoid, saponin, oksalat dan fenol (Sudhakar et al., 2020). Penelitian *Colocasia esculenta* (L.) Schott kultivar hideung berpotensi sebagai antiskabies secara invitro, dengan LC₅₀ sebesar 24,54% mampu membunuh 100% tungau *Sarcoptes scabiei* dalam waktu 6 jam. Nilai LC₅₀ untuk kontrol positif menggunakan *Neguvon*, sebesar 10,96%, dalam waktu 3 jam (Widhyastini et al., 2020), dengan adanya hasil penelitian tersebut diduga talas *Colocasia esculenta* (L.)

Schott kultivar hideung dapat dijadikan alternatif obat untuk skabies

Tujuan penelitian ini, untuk melihat perubahan profil darah (hemoglobin dan jumlah sel darah merah) mencit (*Mus musculus*) jantan yang terinfeksi skabies setelah perlakuan dengan ekstrak air talas liar (*Colocasia esculenta* (L.) Schott kultivar hideng, sebagai alternatif pengobatan skabies yang murah dan mudah di dapat. Menurut IEzema et al., (2018), nilai hematologi (profil darah) berguna untuk menilai kondisi kesehatan dan sebagai acuan nilai awal (*baseline*) atau kontrol dalam suatu penelitian. Micali et al., (2016), menyatakan identifikasi dini dan pengobatan yang tepat sangat penting, karena kesalahan diagnosis dapat mengakibatkan wabah, angka kematian yang tinggi dan peningkatan beban ekonomi secara signifikan.

BAHAN DAN METODE

Bahan dan Alat

Bahan yang digunakan, batang dan daun talas (*Colocasia esculenta* (L.) Schott) Kultivar Hideung diperoleh disekitar di sekitar kampus, larutan NaCl fisiologis, obat komersial Ivermectin, dan mencit (*Mus musculus*) jantan galur *Deutch Democratic Yokohama* (DDY) dengan bobot 20-25 g sebanyak 24 ekor, dan tungau *Sarcoptes scabiei* yang diperoleh dari kucing liar, dan *aquadest*. Alat-alat yang digunakan antara lain alat-alat gelas (*pyrex*), *blender*, kandang mencit, kapas, gunting, spidol permanen, kertas, name tag, mangkuk stainless, penggaris, *scalpel*, penangas air, timbangan digital, sarung tangan, masker, pisau, pinset, dan kamera.

Metode

Pembuatan ekstrak dengan pelarut air (*aquadest*), batang dan daun talas segar dipotongkan kecil-kecil ditimbang dengan perbandingan (1:1), dihaluskan menggunakan *blender* ditambah *aquadest* sebagai pelarut. Ekstrak dibuat dengan tiga variasi masing-masing dengan berat 100 gram talas dengan 100 ml air ; 200 gram talas dengan 100 mL air dan 300gram talas dengan 100 mL air, dihaluskan menggunakan *blender* merupakan modifikasi dari penelitian (Vu Thi Thu Hang, Chu Duc Tuy, N. N. A. and T. R. P., 2012) dan telah dilakukan uji pendahuluan dengan menggunakan ekstrak air talas 100 gram/100 mL air, ekstrak air 200

gram/100 mL dan ekstrak air talas 300 gram/100 mL air. Mencit diaklimatisasi selama satu minggu. Kemudian, mencit diinfeksi dengan sampel kerak skabies kucing, yang didapatkan dari kucing liar yang terinfeksi skabies. Selama uji pendahuluan suhu ruangan berkisar 23- 25 °C. Dua puluh empat ekor mencit dibagi ke dalam 6 kelompok yaitu kandang 1 (K1) ekstrak air talas 100 gram/100 mL air; kandang 2 (K2) ekstrak air talas 200 gram/100 mL air; kandang 3 (K3) menggunakan ekstrak air talas 300 gram/100 mL air; kandang 4 (K4) kontrol positif menggunakan obat komersial Ivermectin; kandang 5 (K5) kontrol negatif diberikan air saja, dan kandang 6 (K6) kontrol normal tidak diinfeksi skabies dan tidak diberikan perlakuan. Setiap kelompok terdiri dari 4 ekor mencit.

Penginfeksian dilakukan dengan melarutkan sampel kerak skabies dengan larutan NaCl fisiologis, dioleskan secara merata keseluruh tubuh mencit dan sebagian sampel kerak skabies ditebarkan ke lingkungan kandang mencit. Pengamatan status infeksi hewan uji dilakukan setiap hari, sampai mencit positif terinfeksi yang ditandai dengan tubuhnya terdapat 2-3 area luka. Luasan daerah yang terinfeksi skabies menunjukkan derajat keparahan penginfeksian, dilakukan pemeriksaan sampel kulit/kerokan kulit untuk memastikan positif terinfeksi skabies. Sampel kulit/kerokan kulit diambil dengan membuat perlukaan pada kulit yang memiliki spot luka/kerak. Kerak kulit dipindahkan ke objek glass dan ditambahkan minyak zaitun untuk mempermudah pengamatan. Kemudian, sampel siap diamati dibawah mikroskop merupakan modifikasi dari penelitian (Sunderkötter et al., 2021). Pengolesan ekstrak talas dilakukan selama 5 hari.

Analisis Profil Darah (Kadar Hemoglobin dan Jumlah Eritrosit) merupakan modifikasi dari penelitian (Silva-Santana et al., 2020)

Pengambilan sampel darah mencit dilakukan pada saat sehat sebelum diinfeksi skabies, saat terinfeksi skabies, dan sesudah diberi perlakuan dengan ekstrak air talas. Sampel darah diambil sebanyak 4-5 tetes melalui sinus orbitalis. Darah yang sudah diambil dimasukkan ke dalam *micro tube* EDTA dan dianalisis menggunakan *Hematology Analyzer*. Analisis profil hematologi yang diuji adalah kadar haemoglobin dan jumlah eritrosit. Data kuantitatif dari parameter pemeriksaan darah yang diukur, dianalisis berdasarkan analisis varian dan dilanjutkan dengan uji beda nyata terkecil. Analisis data ini menggunakan

aplikasi statistika yaitu aplikasi SPSS dengan uji ANOVA *One Way*.

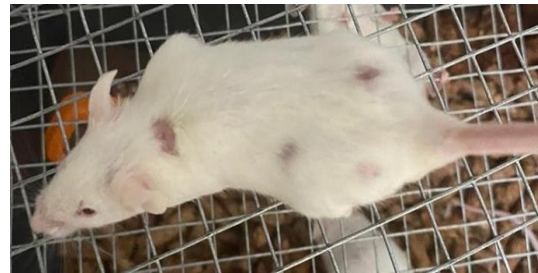
HASIL DAN PEMBAHASAN

Infeksi Skabies pada Mencit (*Mus musculus*) Jantan

Uji sampel darah hewan uji mencit pertama, dilakukan pada saat sehat sebelum diinfeksi skabies dan diaklimatisasi selama satu minggu. Setelah aklimatisasi, mencit diinfeksi sampel kerak skabies, dari kucing liar yang terinfeksi skabies. Pengamatan status infeksi hewan uji dilakukan setiap hari, sampai mencit positif terinfeksi skabies. Mencit dinyatakan terinfeksi jika di tubuhnya terdapat 2-3 area luka. Pada penelitian ini, menggunakan skabies dari kucing. Menurut Arlian et al., (2015) penggunaan skabies dari hewan lain untuk pengembangan tes diagnostik dan vaksin skabies merupakan alternatif yang menjanjikan. Tungau *Sarcoptes scabiei* dari inang tersebut belum diketahui apakah merupakan species sama atau hanya varian genetik yang tidak kentara, karena secara morfologi tidak dapat dibedakan. Lebih lanjut (Arlian et al., (2015) menyatakan bahwa, tungau dapat dibedakan berdasarkan urutan gen mtDNA *cox1* 317-bp. Tungau *Sarcoptes scabiei* berbagai inang hewan bersifat monospesifik.

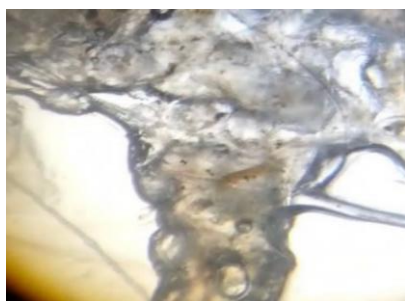Hasil pengamatan terhadap mencit, positif terinfeksi skabies pada hari ke-21, penelitian dilakukan di musim kemarau dengan kisaran suhu 27-30 °C. Pada penelitian pendahuluan dilakukan di musim hujan dengan suhu antara 23-25 °C, mencit positif terinfeksi pada hari ke-7. Liu et al., (2016) menyatakan bahwa terdapat

hubungan linier antara faktor iklim seperti suhu, kelembaban dan total curah hujan terhadap kejadian infestasi skabies. Tampilan mencit yang sudah positif terinfeksi skabies (Gambar 1).

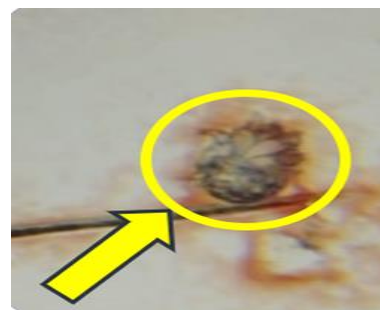


Gambar 1. Mencit yang terinfeksi skabies

Pemeriksaan luka pada area punggung, dengan mengambil kerokan kulit di area luka. Hasil pemeriksaan mikroskop yang menunjukkan adanya tungau skabies (Gambar 2). Perubahan perilaku mencit terlihat adanya gerakan menggaruk tubuh yang berlebihan dan menggigit bagian punggung, akibat rasa gatal atau tidak nyaman. Perilaku rasa gatal mencit terjadi menyeluruh baik pada kulit tempat infestasi skabies maupun tidak. Sunderkötter et al., (2021) menyatakan bahwa, keparahan gejala gatal-gatal dan ruam yang timbul tidak berhubungan dengan jumlah tungau yang menginfestasi kulit. Menurut Hafner, (2009) dan (André & Richert, 2019) menyatakan diduga akibat sensitifitas kulit terhadap tubuh skabies dan hasil ekskresi dan sekresi skabies (saliva, telur dan skibala). *Sarcoptes scabiei* mampu memproduksi substansi proteolitik (sekresi saliva) yang berperan dalam pembuatan terowongan, aktivitas makan dan melekatkan telurnya pada terowongan tersebut.



(A)



(B)

Gambar 2. (A) *Sarcoptes scabiei* perbesaran 10x10; (B) *Sarcoptes scabiei* perbesaran 10x100

Ekstrak Air Talas (*Colocasia esculenta* (L.) Schott) Kultivar Hideung

Hasil identifikasi dan determinasi dari “Herbarium Bogoriense” Bidang Botani Pusat Penelitian Biologi-LIPI Bogor, terhadap talas yang digunakan merupakan talas liar, jenis talas (*Colocasia esculenta* (L.) Schott) Kultivar Hideung, dari suku Araceae. Talas liar merupakan talas yang tidak dikonsumsi, tumbuh liar di sekitar selokan dan di pekarangan. Hasil skrining fitokimia ekstrak ethanol 96 % pada *Colocasia esculenta* (L.) Schott Cultivar Hideung positif mengandung alkaloid, flavonoid, saponin, tannin dan kalsium oksalat (Widhyastini et al., 2020)



Gambar 3. Ekstrak Talas dalam 100 mL air

Hasil Uji Ekstrak Air Talas (*Colocasia esculenta* (L.) Schott) Kultivar Hideung Terhadap Mencit

Pengamatan perilaku dan morfologi terhadap mencit, setelah diberi perlakuan ekstrak air talas selama lima hari. Pada K3 dengan konsentrasi 300 gram/100 mL pada hari kedua terlihat adanya perubahan dari tampilan tubuh, ditandai dengan adanya luka yang mulai mengering dan kerak luka yang rontok. Pada K1 dan K2 dengan konsentrasi 100 gram/100 mL dan 200 gram/100 mL belum menunjukkan adanya kesembuhan, namun terlihat perubahan perilaku yang semula gelisah menjadi

lebih tenang. Pada K4 yang diberikan perlakuan dengan Ivermectin 0,01 mL menunjukkan kesembuhan di hari ke-3, luka sudah sembuh dan rambut mulai tumbuh kembali. Pada K5 untuk perlakuan kontrol negatif (air), tidak menunjukkan perubahan pada morfologi maupun perilakunya, terlihat semakin parah ditandai dengan semakin banyaknya luka terbuka merah dan berkerak, serta rambut rontok. Pada K6 kontrol normal (tidak diinfeksi skabies) tampilan tubuh dan perilakunya masih normal, tidak ada luka dan tidak terjadi perubahan perilaku. Menurut (Hafner, 2009). Skabies yang sembuh apabila luka pada tubuh menghilang dan tidak ada rasa gatal. Parameter hematologi digunakan sebagai biomarker dalam diagnosis cedera organ atau jaringan dan sebagai bantuan dalam reproduksi hewan, dan dalam mendiagnosis infeksi, parasitosis dan patologi lainnya. Gambar 4a memperlihatkan mencit yang diberi perlakuan dengan Ivermectin (kontrol positif). Gambar 4b memperlihatkan mencit yang diberikan perlakuan dengan ekstrak air talas dan Gambar 4c memperlihatkan mencit yang sudah mulai sembuh.

Hasil Analisis Profil Darah (Kadar Hematologi dan Jumlah Eritrosit) Mencit

Evaluasi profil darah sangat penting dalam penilaian klinis hewan. Darah merupakan sistem transportasi utama tubuh. Zat masuk dan keluar dari hampir semua proses metabolisme tubuh dan semua penyimpangan normal yang disebabkan oleh invasi tubuh oleh patogen, cedera, kekurangan atau stres, umumnya tercermin dari perubahan gambaran darah (IEzema et al., 2018). Parameter hematologi digunakan sebagai biomarker dalam diagnosis cedera organ atau jaringan infeksi, parasitosis dan patologi lainnya (Silva-Santana et al., 2020)



Gambar 4. a) mencit yang diberi perlakuan dengan ivermectin (kontrol positif); b) mencit yang diberikan perlakuan air talas; c) mencit yang sudah mulai sembuh

Tabel 1. Rata-rata Kadar Hemoglobin Dan Jumlah Eritrosit Mencit (*Mus musculus*) Jantan Sebelum Terinfeksi (Sehat), Setelah Terinfeksi skabies Dan Setelah Diberi Perlakuan Dengan Ekstrak Air Talas (*Colocasia esculenta* (L.) Schott) Kultivar Hideung

Kelompok	Parameter	Nilai Rujukan	Nilai Rata-rata			p-value
			Sehat	Terinfeksi skabies	Setelah perlakuan	
K-1 (100 g/100 mL)	Hemoglobin	13,4-17,3	13,95	13,68	17,17	0,019
	Eritrosit	4,74-6,32	5,82	8,70	6,24	0,000
K-2 (200 g/100 mL)	Hemoglobin	13,4-17,3	14,43	13,35	15,09	0,014
	Eritrosit	4,74-6,32	5,45	8,52	6,01	0,000
K-3 (300 g/100 mL)	Hemoglobin	13,4-17,3	13,93	14,40	14,00	0,039
	Eritrosit	4,74-6,32	5,50	9,25	6,07	0,000
K-4 Kontrol positif (Ivermectin)	Hemoglobin	13,4-17,3	13,63	13,93	17,77	0,000
	Eritrosit	4,74-6,32	5,72	9,46	10,73	0,000
K-5 Kontrol Negatif (Air)	Hemoglobin	13,4-17,3	14,53	14,70	14,93	0,637*
	Eritrosit	4,74-6,32	6,27	9,17	5,45	0,000
K-6 Kontrol Normal	Hemoglobin	13,4-17,3	14,35	14,15	14,36	0,955*
	Eritrosit	4,74-6,32	5,61	5,84	5,61	0,674*

Keterangan: tanda bintang menunjukkan pengaruh yang tidak berbeda nyata ($p > 0,05$)

Tabel 1 memberikan informasi gambaran klinis profil darah mencit, rata-rata kadar hemoglobin dan jumlah eritrosit mencit jantan sebelum terinfeksi (sehat), setelah terinfeksi skabies dan setelah diberi perlakuan dengan ekstrak air talas (*Colocasia esculenta* (L.) Schott) Kultivar Hideung. Pada penelitian ini menunjukkan hasil nilai sig. $p \leq 0,05$, kadar hemoglobin sebelum perlakuan ekstrak air talas, dan sesudah perlakuan dengan ekstrak air talas berbeda nyata. Perlakuan dengan ekstrak air talas, jika dibandingkan dengan kontrol negatif mendapatkan hasil yang tidak berbeda nyata, karena nilai yang dihasilkan yaitu sig. $p \geq 0,05$. Hasil rata-rata kadar hemoglobin untuk seluruh perlakuan dalam penelitian ini masih berkisar nilai normal 13,4-17,3 g/dL. Hal ini menunjukkan bahwa mencit yang terinfeksi skabies tidak mengalami penurunan kadar hemoglobin atau tidak mengalami anemia. Menurut Silva-Santana et al., (2020), rendahnya kadar hemoglobin akan mengakibatkan terganggunya sistem metabolisme, kerusakan fungsional tubuh yang menyebabkan gangguan dalam pembentukan darah.

Lima kelompok perlakuan (K1, K2, K3, K4, dan K5) mengalami kenaikan nilai eritrosit saat kondisi sedang terinfeksi skabies. Hasil uji Anova pada parameter eritrosit yang dilakukan menun-

jukkan bahwa nilai sig. $p \leq 0,05$ yang berarti berbeda nyata antara sebelum perlakuan dan setelah perlakuan. Jumlah eritrosit pada ke 4 kelompok (K1, K2, K3, K4) setelah diberikan perlakuan menggunakan ekstrak air talas mengalami penurunan, jumlah eritrosit mulai kembali ke nilai normal, walaupun masih dalam batas atas, berkisar antara 4,74-6,32 x 10⁶. Tingginya nilai eritrosit menunjukkan adanya gangguan kesehatan, karena adanya gangguan pada kadar hemoglobin mencit yang mengalami infeksi bakteri atau virus dan mengalami rasa gatal hebat, sehingga terjadi perlukaan dan peradangan (Hayashi, Ohki, Nakamura et al., 2023). Peningkatan jumlah eritrosit disebabkan oleh kerusakan eritrosit, sehingga produksi sel darah merah dipercepat, sebanding dengan jumlah kerusakan eritrosit yang menyebabkan peningkatan eritrosit muda dengan tingkat kreatin eritrosit yang lebih tinggi (Silva-Santana et al., 2020).

Pemberian ekstrak air talas secara topikal pada mencit yang diinfeksi skabies sampai hari ketujuh memperlihatkan kesembuhan, rambut sudah seperti semula sebelum diinfeksi skabies. Hasil skrining fitokimia menunjukkan bahwa talas (*Colocasia esculenta* (L.) Schott) Kultivar Hideung mengandung alkaloid, flavonoid,

saponin, tanin dan kalsium oksalat (Widhyastini et al., 2020). Saponin memiliki aktivitas biologis diantaranya, hepatoprotektif, anti-ulkus, anti tumor, antimikroba, aktivitas adjuvan dan anti-inflamasi (Moghimpour & Handali, 2015). Tanin digunakan sebagai obat antidiare, hemostatik, antihemoroid, antiinflamasi. Efek tanin membantu mengendalikan indikasi gastritis, esophagitis, enteritis dan gangguan usus yang mengiritasi. Tanin tidak hanya menyembuhkan luka bakar dan menghentikan perdarahan tetapi juga menghentikan infeksi (Ashok & Upadhyaya, 2012). *Colocasia esculenta* (L.) memiliki sifat farmako-logi dapat penyembuh luka (Sudhakar et al., 2020), bagian batang digunakan untuk menghentikan pendarahan dari luka, mempercepat penyembuhan luka (Reyad-ul-Ferdous, 2017).

Adanya senyawa flavonoid bersifat sebagai antibakteri, dengan cara membentuk senyawa kompleks terhadap protein ekstraseluler yang mengganggu integritas membran sel bakteri (Shashank Kumar and Abhay K. Pandey, 2013). Alkaloid juga memiliki kemampuan sebagai antibakteri, diduga terjadi gangguan mekanisme komponen penyusun peptidoglikan pada sel, sehingga lapisan dinding sel tidak terbentuk secara utuh yang menyebabkan kematian sel (Cushnie et al., 2014).

Colocasia esculenta (L.) selain dapat menyembuhkan luka, juga memiliki sifat farmakologi seperti antidiabetik, antikanker, anti-melanogenik, anti-inflamasi, antioksidan, hepatoprotektor, antibakteri antihelminik, serta memiliki aktivitas neurofarmakologis. Skrining fitokimia menunjukkan terdapat senyawa alkaloid, glikosida, flavonoid, terpenoid, saponin, oksalat dan fenol (Sudhakar et al., 2020). Umbinya untuk mengobati sendi rematik yang nyeri, tuberkulosis dan kongesti paru, untuk mengurangi sakit kepala dan demam, pengobatan gagal jantung kongestif, mencegah kerusakan sel oksidatif dan sebagai anti-inflamasi yang kuat (Krishnapriya & Suganthi, 2017; Reyad-ul-Ferdous, 2017). Pada talas juga terdapat tarin, tarin menunjukkan aktivitas biosida terhadap virus dan serangga, memiliki sifat antitumor. Tarin dapat merangsang respons imun bawaan dan adaptif, memungkinkan inang pulih dari infeksi atau status immunosupresi (Pereira et al., 2018).

Pada kontrol positif (K4) dengan perlakuan Ivermectin, memperlihatkan kesembuhan yang lebih cepat. Berdasarkan penelitian Sharun et al., (2019) menyatakan bahwa pemberian Ivermectin dengan dosis tertentu dinyatakan aman, efektif

dalam mengatasi skabies pada kelinci yang terinfeksi secara alami. Perlakuan Ivermectin, menunjukkan tingkat kesembuhan luka yang lebih cepat dibandingkan dengan perlakuan dengan ekstrak air talas. Lebih lanjut Abu Hafsa et al., (2021) menyatakan bahwa Ivermectin menjadi pengobatan yang efektif untuk skabies pada kelinci. Namun, Ivermectin berdampak negatif pada performa kelinci yaitu mengakibatkan perubahan degeneratif ringan pada kelinci jantan, termasuk nekrosis spermatogenik total sel dengan tidak adanya sperma sama sekali. Pada kelinci betina terjadi perdarahan ekstrem di dalam rahim, folikel atretik, dan sel telur mengalami degenerasi di ovarium.

KESIMPULAN

Ekstrak air talas (*Colocasia esculenta* (L.) Schott) Kultivar Hideung dapat menyembuhkan luka pada mencit (*Mus musculus*) jantan yang diakibatkan oleh *Sarcoptes scabiei* dan mempengaruhi tampilan profil darah mencit, namun tidak menunjukkan hasil yang berbeda nyata. Penelitian selanjutnya perlu melakukan skrining senyawa fitokimia *Colocasia esculenta* (L.) Schott) Kultivar Hideung yang lain dan melakukan uji toksisitas untuk mengetahui efek jangka panjang, sehingga dapat diintegrasikan menjadi nutrasetikal dan produk fitofarmaka. Determinasi dan identifikasi tungau yang menginfeksi mencit perlu diidentifikasi.

UCAPAN TERIMA KASIH

Ucapan terima kasih dan penghargaan kepada Lembaga Penelitian dan Pengabdian Masyarakat (LPPM) Universitas Nusa Bangsa, Bogor, yang telah memberikan bantuan dana pada kegiatan penelitian dan publikasi.

DAFTAR PUSTAKA

- Agungpriyono, S., Prawira, A. Y., Darusman, H. S., Farida, W. R., & Novelina, S. (2020). Anatomi Makroskopis dan Analisis Dinamika Profil Darah pada Proses Penyembuhan Luka pada Kulit Landak Jawa (*Hystrix javanica*). *Jurnal Veteriner*, 21(36), 1–13.
- Akram, M., Riaz, M., Noreen, S., Shariati, M. A., Shaheen, G., Akhter, N., Parveen, F.,

- Akhtar, N., Zafar, S., Owais Ghauri, A., Riaz, Z., Khan, F. S., Kausar, S., & Zainab, R. (2020). Therapeutic potential of medicinal plants for the management of scabies. *Dermatologic Therapy*, 33(1). <https://doi.org/10.1111/dth.13186>
- Anderson, K. L., & Strowd, L. C. (2017). Epidemiology, Diagnosis, and Treatment of Scabies in a Dermatology Office. *The Journal of the American Board of Family Medicine*, 30(1), 78–84. <https://doi.org/10.3122/jabfm.2017.01.160190>
- André, G. L. J., & Richert, B. (2019). Management of scabies in 2019. *Revue Medicale de Bruxelles*, 40(5), 432–438. <https://doi.org/10.30637/2019.19-006>
- Arlian, L. G., Feldmeier, H., & Morgan, M. S. (2015). The Potential for a Blood Test for Scabies. *PLoS Neglected Tropical Diseases*. <https://doi.org/10.1371/journal.pntd.0004188>
- Ashok, P. K., & Upadhyaya, K. (2012). <Tannins are Astringent 2012.pdf>. *Journal of Pharmacognosy and Phytochemistry*, 1(3), 45–50. <http://www.phytojournal.com/archives/?year=2012&vol=1&issue=3&part=A&ArticleId=21>
- Cushnie, T. P. T., Cushnie, B., & Lamb, A. J. (2014). Alkaloids: An overview of their antibacterial, antibiotic-enhancing and antivirulence activities. *International Journal of Antimicrobial Agents*, 44(5), 377–386. <https://doi.org/10.1016/j.ijantimicag.2014.06.001>
- Duque, A. P. D. N., Pinto, N. D. C. C., Mendes, R. D. F., Da Silva, J. M., Aragão, D. M. D. O., Castañon, M. C. M. N., & Scio, E. (2016). In vivo wound healing activity of gels containing *Cecropia pachystachya* leaves. *Journal of Pharmacy and Pharmacology*, 68(1), 128–138. <https://doi.org/10.1111/jphp.12496>
- Hafner, C. (2009). Scabies. In *Hautarzt* (Vol. 60, Issue 2). <https://doi.org/10.1007/s00105-009-1708-2>
- Hayashi, Ohki, Nakamura, S., Sugiura, T., Hasegawa, S., Tsuka, Y., Takahashi, N., Kikuchi, S., Matsumura, K., Okumiya, T., Baden, M., & Shiojima, I. (2023). Diagnostic accuracy and clinical usefulness of erythrocyte creatine content to predict the improvement of anaemia in patients receiving maintenance haemodialysis. *BMC Nephrology*, 24(1), 1–9. <https://doi.org/10.1186/s12882-022-03055-4>
- Iezema, K., Adieme, K. U., Malgwi, I. C., Sabo, R. I., Ayuba, J. A., Tion, P. N., Nguety, M. T., Atuna, S. A., Emeribe, S. T., Shallmizhili, F. O., & Anene, J. J. (2018). Determination of Hemobiochemical Profiles of Apparently Healthy Exotic Breed of Dogs in Jos, Plateau State, Nigeria. *Nigeria. Open Journal of Vete-Rinary Medicine*, 11, 226–245. <https://doi.org/10.4236/ojvm.2021.116015>
- Krishnapriya, T. V., & Suganthi, A. (2017). Biochemical and phytochemical analysis of colocasia esculenta (L .) Schott tubers. *International Journal of Research in Pharmacy and Pharmaceutical Sciences*, 2(3), 21–25.
- Liu, J. M., Wang, H. W., Chang, F. W., Liu, Y. P., Chiu, F. H., Lin, Y. C., Cheng, K. C., & Hsu, R. J. (2016). The effects of climate factors on scabies. A 14-year population-based study in Taiwan. *Parasite*, 23, 1–7. <https://doi.org/10.1051/parasite/2016065>
- Lordani, T. V. A., De Lara, C. E., Ferreira, F. B. P., De Souza Terron Monich, M., Da Silva, C. M., Lordani, C. R. F., Bueno, F. G., Teixeira, J. J. V., & Lonardon, M. V. C. (2018). Therapeutic effects of medicinal plants on cutaneous wound healing in humans: a systematic review. *Mediators of Inflammation*, 2018. <https://doi.org/10.1155/2018/7354250>
- Lydeamore, M. J., Campbell, P. T., Regan, D. G., Tong, S. Y. C., Andrews, R. M., Steer, A. C., Romani, L., Kaldor, J. M., McVernon, J., & McCaw, J. M. (2019). A biological model of scabies infection dynamics and treatment informs mass drug administration strategies to increase the likelihood of elimination. *Mathematical Biosciences*, 309. <https://doi.org/10.1016/j.mbs.2018.08.007>
- Micali, G., Lacarrubba, F., Verzì, A. E., Chosidow, O., & Schwartz, R. A. (2016). Scabies: Advances in Noninvasive Diagnosis. *PLoS Neglected Tropical*

- Diseases*, 10(6), 1–10.
<https://doi.org/10.1371/journal.pntd.0004691>
- Moghimpour, E., & Handali, S. (2015). Saponin: Properties, Methods of Evaluation and Applications. *Annual Research & Review in Biology*, 5(3), 207–220.
<https://doi.org/10.9734/arrb/2015/11674>
- Pereira, P. R., Corrêa, A. C. N. T. F., Vericimo, M. A., & Paschoalin, V. M. F. (2018). Tarin, a Potential Immunomodulator and COX-Inhibitor Lectin Found in Taro (*Colocasia esculenta*). *Comprehensive Reviews in Food Science and Food Safety*, 17(4), 878–891.
<https://doi.org/10.1111/1541-4337.12358>
- Prajapati, R., Kalariya, M., Umbarkar, R., Parmar, S., & Sheth, N. (2011). *Colocasia esculenta*: A potent indigenous plant. *International Journal of Nutrition, Pharmacology, Neurological Diseases*, 1(2), 90.
<https://doi.org/10.4103/2231-0738.84188>
- Putra, P. A. G. P., Soma, I. G., & Erawan, I. G. M. K. (2021). Laporan Kasus: Skabiosis Akibat Infeksi Tungau *Sarcoptes scabiei* pada Anjing Kampung. *Indonesia Medicus Veterinus*, 10(4), 633–643.
- Reyad-ul-Ferdous, M. (2017). Biologically Potential for Pharmacologicals and Phytochemicals of Medicinal Plants of *Colocasia esculenta*: A Comprehensive Review. *American Journal of Clinical and Experimental Medicine*, 3(5), 7.
<https://doi.org/10.11648/j.ajcem.s.2015030501.12>
- Salavastru, C. M., Chosidow, O., Boffa, M. J., Janier, M., & Tiplica, G. S. (2017). European guideline for the management of scabies. *Journal of the European Academy of Dermatology and Venereology*, 31(8).
<https://doi.org/10.1111/jdv.14351>
- Sharun, K., Anjana, S., Sidhique, S. A., & Panikkassery, S. (2019). Treatment of Sarcoptic mange infestation in rabbits with long acting injectable ivermectin. *Journal of Parasitic Diseases*, 43(4), 733–736.
<https://doi.org/10.1007/s12639-019-01137-z>
- Shashank Kumar and Abhay K. Pandey. (2013). Chemistry and Biological Activities of Flavonoids: An Overview No Title. *The Scientific World Journal*, 2013.
<https://doi.org/https://doi.org/10.1155/2013/162750>
- Silva-Santana, G., Bax, J. C., Fernandes, D. C. S., Bacellar, D. T. L., Hooper, C., Dias, A. A. S. O., Silva, C. B., de Souza, A. M., Ramos, S., Santos, R. A., Pinto, T. R., Ramão, M. A., & Mattos-Guaraldi, A. L. (2020). Clinical hematological and biochemical parameters in Swiss, BALB/c, C57BL/6 and B6D2F1 *Mus musculus*. *Animal Models and Experimental Medicine*, 3(4), 304–315.
<https://doi.org/10.1002/ame2.12139>
- Sudhakar, P., Thenmozhi, V., Srivignesh, S., & Dhanalakshmi, M. (2020). *Colocasia esculenta* (L.) Schott: Pharmacognostic and pharmacological review. *Journal of Pharmacognosy and Phytochemistry*, 9(4), 1382–1386.
<https://doi.org/10.22271/PHYTO.2020.V9.I4S.11937>
- Sunderkötter, C., Wohlrab, J., & Hamm, H. (2021). Epidemiologie, Diagnostik und Therapie der Skabies. *Deutsches Arzteblatt International*, 118(41), 695–704.
<https://doi.org/10.3238/arztebl.m2021.0296>
- Tabassum, N., & Hamdani, M. (2014). Plants used to treat skin diseases. *Pharmacognosy Reviews*, 8(15), 52.
<https://doi.org/10.4103/0973-7847.125531>
- Thomas, C., Coates, S. J., Engelman, D., Chosidow, O., & Chang, A. Y. (2020). Ectoparasites: Scabies. In *Journal of the American Academy of Dermatology*, 82(3).
<https://doi.org/10.1016/j.jaad.2019.05.109>
- Wei, W., Ren, Y., Shen, N., Song, H., Xu, J., Hua, R., Zhang, H., Angel, C., Gu, X., Kuang, L., Xie, Y., Peng, X., Xie, X., & Yang, G. (2019). Comparative analysis of host resistance to *Sarcoptes scabiei* var. *cuniculi* in two different rabbit breeds. *Parasites and Vectors*, 12(1), 1–13.
<https://doi.org/10.1186/s13071-019-3764-5>
- Widhyastini, I. G. A. M., Nurilmala, F., & Misja, (2020). *Ethanol Extract (Colocasia esculenta (L.) Schott.) Hideung Cultivar as Anti-scabies through In-Vitro*. *Icri 2018*, 2151–2158.
<https://doi.org/10.5220/0009940221512158>